- Copyright - Il Pensiero Scientifico Editore downloaded by IP 18.119.140.45 Sat, 12 Oct 2024, 04:55:25

Un caso di sindrome di Wellens durante la pandemia COVID-19

Francesco Di Spigno[1], Tiziana Spezzano[2], Geza Halasz[2], Massimo Piepoli[2]

[1]*Dipartimento di Medicina Clinica e Sperimentale, Università degli Studi, Parma*
[2]*Dipartimento di Cardiologia, Ospedale "Guglielmo da Saliceto", Piacenza*

A 62-year-old male patient with a history of atypical chest pain ad dyspnea presented to the emergency room during the COVID-19 pandemic. On admission, the ECG showed sinus rhythm with diphasic T waves in lead V2. A high resolution computed tomography revealed signs suggestive of pulmonary infarction and a subsequent nasopharyngeal swab for SARS-CoV-2 was positive. An ECG performed in the absence of symptoms showed persistence of diphasic T waves in lead V2. In the suspect of Wellens syndrome, a coronary angiography study was performed and showed a subocclusion of the proximal left anterior descending artery.

Key words. COVID-19; Myocardial infarction; Wellens syndrome.

G Ital Cardiol 2021;22(11):888-890

INTRODUZIONE

La sindrome di Wellens è stata descritta per la prima volta nel 1982 da de Zwaan et al.[1] e si caratterizza per la presenza di segni clinici e strumentali suggestivi di stenosi significativa della coronaria discendente anteriore al tratto prossimale.

I criteri diagnostici sono rappresentati da: storia di dolore toracico, alterazioni ECG dell'onda T nelle derivazioni precordiali, assenza di movimento significativo degli enzimi di danno cardiaco, mancanza di sopraslivellamento del tratto ST, assenza di perdita dell'onda R, assenza di onde Q patologiche.

Si riconoscono due pattern ECG differenti: il tipo 1, che si distingue per la presenza di onde T profonde negative nelle derivazioni V2-V3, e il tipo 2, che si caratterizza invece per onde T difasiche nelle derivazioni precordiali[2] (Figura 1). Il mancato riconoscimento di questi pattern in assenza di un movimento significativo degli enzimi di miocardiocitonecrosi può erroneamente portare il medico ad instaurare un trattamento conservativo associato ad un'alta incidenza di infarto transmurale e consigliare un test di ischemia che peraltro è fortemente controindicato in questi pazienti[3-5]. Pertanto è fondamentale per il medico identificare precocemente i segni ECG tipici della sindrome di Wellens, in maniera tale da favorire una precoce rivascolarizzazione coronarica.

Di seguito descriveremo un caso particolare di sindrome di Wellens che si è presentato al Pronto Soccorso (PS) della nostra Azienda Ospedaliera durante la pandemia COVID-19.

CASO CLINICO

Paziente maschio di 62 anni senza precedenti cardiologici e senza fattori di rischio cardiovascolare giungeva in PS lamentando episodi di dolore toracico atipico, associati talvolta a dispnea. All'ingresso il paziente si presentava asintomatico e l'obiettività clinica non mostrava nulla di rilevante. L'ECG evidenziava un ritmo sinusale in presenza di un'onda T difasica in V2 (Figura 2). L'ecotomografia di compressione degli arti inferiori escludeva la presenza di segni di trombosi venosa profonda e gli esami ematochimici risultavano negativi per movimenti significativi degli enzimi di miocardiocitonecrosi e di D-dimero. Nel sospetto di polmonite interstiziale veniva sottoposto ad una tomografia computerizzata ad alta risoluzione che mostrava la presenza di una consolidazione polmonare periferica, associata a strie disventilatorie parenchimali, suggestive per infarto polmonare. Il successivo tampone nasofaringeo confermava il sospetto di polmonite da SARS-CoV-2.

Durante l'osservazione in PS il paziente lamentava una recidiva di dolore retrosternale della durata di alcuni minuti e l'ECG mostrava la presenza di ritmo sinusale con positivizzazione dell'onda T in V2. A completamento diagnostico veniva pertanto eseguito un ecocardiogramma transtoracico che evidenziava la presenza di una funzione globale ventricolare sinistra nei limiti di norma associata ad ipo-acinesia della parete anteriore.

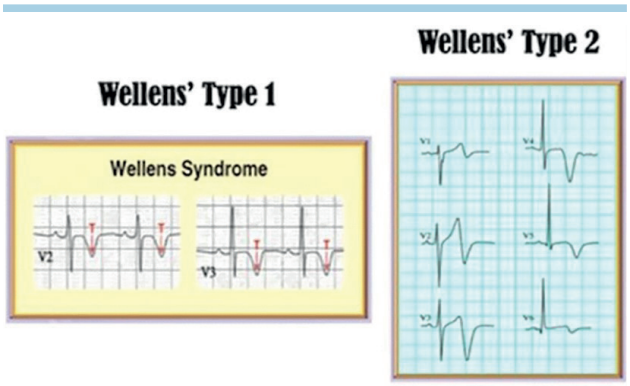

Figura 1. Pattern ECG della sindrome di Wellens tipo 1 e 2.

© 2021 Il Pensiero Scientifico Editore
Ricevuto 28.11.2020; nuova stesura 02.04.2021; accettato 06.04.2021.
Gli autori dichiarano nessun conflitto di interessi.
Per la corrispondenza:
Dr. Francesco Di Spigno Viale Duca Alessandro 22, 43123 Parma
e-mail: francesco.dispigno@yahoo.com

- Copyright - Il Pensiero Scientifico Editore downloaded by IP 18.119.140.45 Sat, 12 Oct 2024, 04:55:25

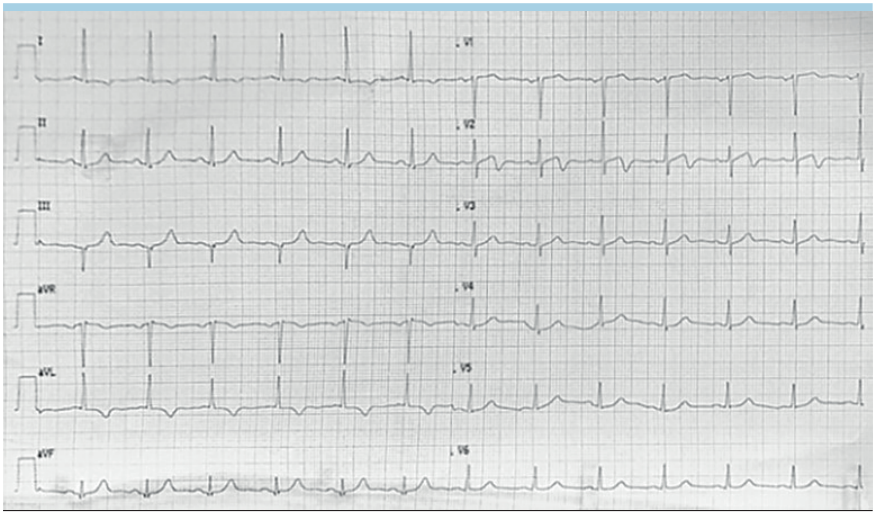

Figura 2. ECG a 12 derivazioni con evidenza di onda T difasica in V2.

L'ECG di controllo, eseguito in assenza di sintomatologia anginosa, mostrava la persistenza di onde T difasiche in V2, in assenza di onde Q patologiche o di scarsa progressione dell'onda R. Nel sospetto di sindrome di Wellens il paziente veniva sottoposto a studio coronarografico in regime di emergenza che confermava la presenza di una lesione aterosclerotica subocclusiva della discendente anteriore al tratto prossimale. Nella stessa seduta veniva eseguita efficace procedura di angioplastica con impianto di stent medicato omosede, in assenza di complicanze periprocedurali (Figura 3).

L'ecocardiogramma transtoracico pre-dimissione mostrava una funzione globale ventricolare sinistra preservata in assenza di alterazioni della cinetica regionale e valvulopatie di rilievo. L'ECG di controllo evidenziava la presenza di ritmo sinusale normocondotto con regressione delle alterazioni della ripolarizzazione ventricolare in sede precordiale (Figura 4).

DISCUSSIONE

La sindrome di Wellens, denominata anche "left anterior descending coronary syndrome", si caratterizza per la persistenza di modificazioni dell'onda T registrate all'ECG durante il periodo libero da sintomatologia anginosa nei pazienti con storia di dolore toracico. Si associa ad una lesione aterosclerotica subocclusiva della discendente anteriore che richiede un'angiografia coronarica urgente.

Durante la pandemia COVID-19 in cui l'attenzione è rivolta al riconoscimento dei segni e sintomi suggestivi di polmonite interstiziale virale bisognerebbe evitare di misdiagnosticare condizioni morbose gravate da un elevato tasso di morbi-mortalità.

L'esordio dell'infezione da SARS-CoV-2 può talora essere accompagnato dalla concomitante presenza di altre patologie acute. Tale situazione risulta ancor più evidente nei pazienti affetti da coronaropatia cronica, nei quali la flogosi acuta innescata dal virus può generare una instabilizzazione della placca aterosclerotica fino all'epifenomeno clinico ischemico.

In questo periodo storico in cui il numero di accessi in sala di emodinamica per le sindromi coronariche acute è stato di gran lunga inferiore rispetto al medesimo periodo dell'anno precedente risulta fondamentale non ritardare la rivascolarizzazione miocardica[6]. Ricordiamo infatti che la patologia cardiovascolare rappresenta ancora oggi la prima causa di mortalità nel mondo occidentale e che il tempo gioca un ruolo cruciale nella prognosi secondo il famoso assioma "il tempo è miocardio".

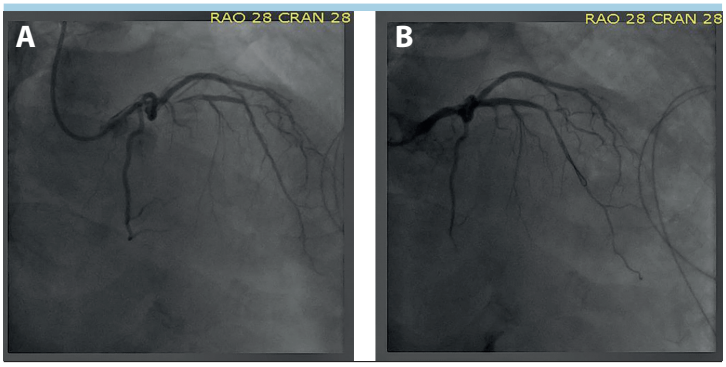

Figura 3. (*A*) Angiografia coronarica con riscontro di subocclusione della discendente anteriore al tratto prossimale. (*B*) Procedura di angioplastica con impianto di stent medicato a carico della discendente anteriore al tratto prossimale.

- Copyright - Il Pensiero Scientifico Editore downloaded by IP 18.119.140.45 Sat, 12 Oct 2024, 04:55:25

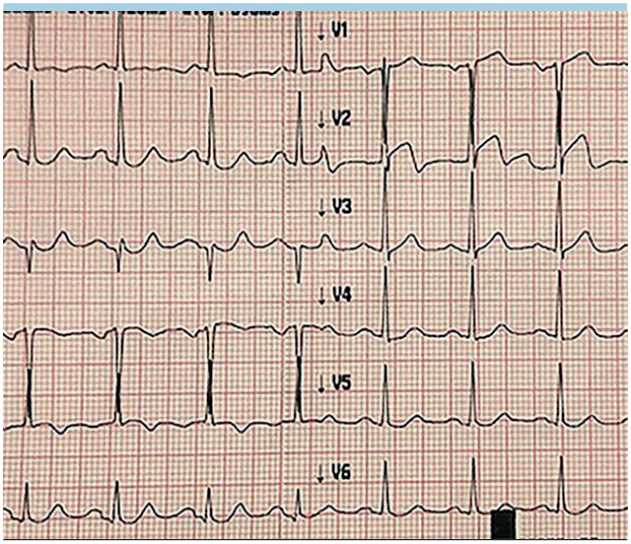

Figura 4. ECG di controllo con regressione delle alterazioni della ripolarizzazione ventricolare.

Nella prima ondata pandemica purtroppo è stato registrato un aumento significativo dei casi di infarto miocardico a presentazione tardiva, con un inevitabile aumento della morbi-mortalità. È importante che il personale deputato alla gestione dell'emergenza sanitaria sia in grado di riconoscere le tipiche alterazioni ECG che si registrano in corso di sindrome coronarica acuta, così come quelle che contraddistinguono la sindrome di Wellens, dal momento che sono indicative di una condizione clinica che richiede un'attenzione immediata.

Non dimentichiamo che l'infezione da SARS-CoV-2 di per sé può indurre una serie di modificazioni ECG aspecifiche. Lo spettro è molto ampio e comprende alterazioni della ripolarizzazione ventricolare, fibrillazione/flutter atriale e segni di sovraccarico ventricolare destro. In alcuni report queste ultime rappresentano la maggioranza dei casi (fino al 30%) e possono variare da S1Q3T3, blocco di branca destro incompleto o completo[7].

Nel caso clinico descritto il rapido riconoscimento delle tipiche alterazioni ECG nelle derivazioni periferiche, in presenza di sintomatologia respiratoria sfumata, ha consentito di evitare lo sviluppo di un'estesa area di necrosi miocardica.

Per concludere, durante questo periodo storico in cui la pandemia COVID-19 la fa da padrone non possiamo dirimerci da un'attenta analisi dell'ECG di superficie a 12 derivazioni che costituisce uno strumento rapido, disponibile ed economico, in grado di consentire una diagnosi precoce di condizioni cliniche gravate da un alto tasso di mortalità, inclusa la sindrome di Wellens.

RIASSUNTO

Paziente maschio di 62 anni sintomatico per dispnea e dolore toracico atipico accedeva in pronto soccorso durante la pandemia da COVID-19. All'ingresso l'ECG evidenziava la presenza di ritmo sinusale con onda T difasica in V2. La tomografia computerizzata ad alta risoluzione mostrava segni suggestivi di infarto polmonare e un tampone nasofaringeo per la ricerca di SARS-CoV-2 risultava positivo. L'ECG di controllo, eseguito in assenza di sintomi, confermava la persistenza di onda T difasica in V2. Nel sospetto di sindrome di Wellens, il paziente veniva sottoposto ad angiografia coronarica che evidenziava una subocclusione della discendente anteriore.

Parole chiave. COVID-19; Infarto miocardico; Sindrome di Wellens.

BIBLIOGRAFIA

1. de Zwaan C, Bar FW, Wellens HJ. Characteristic electrocardiographic pattern indicating a critical stenosis high in left anterior descending coronary artery in patients admitted because of impending myocardial infarction. Am Heart J 1982;103:730-6.

2. Rosales-Castillo A, Plaza-Carrera J. Wellens' syndrome. Rev Clin Esp 2017;217:491.

3. Win Htut Oo SZ, Khalighi K, Kodali A, May C, Aung TT, Snyder R. Ominous T-wave inversions: Wellens' syndrome revisited. J Community Hosp Intern Med Perspect 2016;6:32011.

4. Mead NE, O'Keefe KP. Wellen's syndrome: an ominous EKG pattern. J Emerg Trauma Shock 2009;2:206-8.

5. Tandy TK, Bottomy DP, Lewis JG. Wellens' syndrome. Ann Emerg Med 1999;33:347-51.

6. Flori M, Marinucci L, Gabrielli G, et al. Reduction in acute coronary syndromes during coronavirus disease 2019 global pandemic data from the Marche region of Italy. J Cardiovasc Med 2021;22:350-6.

7. Bertini M, Ferrari R, Guardigli G, et al. Electrocardiographic features of 431 consecutive, critically ill COVID-19 patients: an insight into the mechanisms of cardiac involvement. Europace 2020;22:1848-54.